Botulotoxin a dystonie -
- základy aplikace s navigací

Eduard Minks

Hana Streitová

Brno

Botulotoxin A

- Clostridium botulinum
- Botulotoxin A (B,C,D,E,F,G)
- V terminální části axonu – blokáda exocytózy acetylcholinu
- Chemická denervace extrafuzálních a intrafuzálních vláken

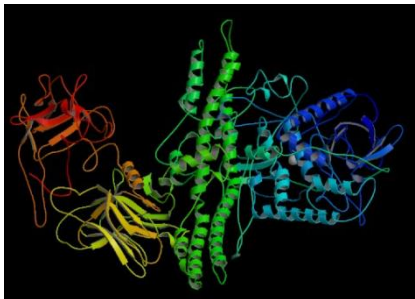

Botulotoxin A

- Ovlivní napětí svalů lokálně
- Zmírní abnormní aferentaci do CNS, která generuje spasticitu
- Zmírnění spastického syndromu na končetině
- Zlepšení funkce končetiny

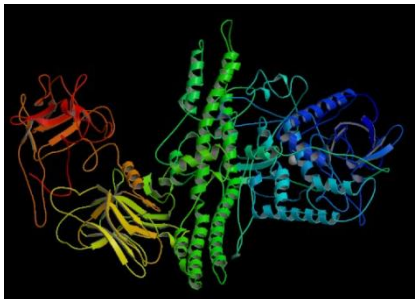

Botulotoxin A

- Pučení axonových terminál
- Nové neuromuskulární spoje
- Obnovení původní a tvorba nových spojení
- Mezitím ale pacient udělá pokrok

  - Reverzibilní účinek
    - Výhoda při vývoji onemocnění
    - Výhoda při nevyhovující aplikaci

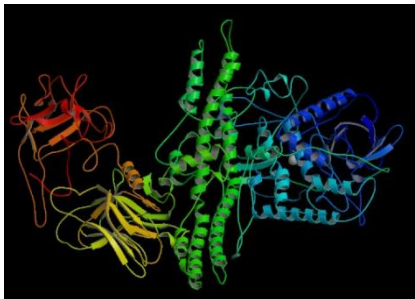

Průběh účinku botulotoxinu

- Nástup účinku přibližně za 7 dnů
- Maximální účinek nastoupí za 30 dnů
- Účinek trvá přibližně za 3-4 měsíce
- Pacienti docházejí na aplikace 3x-4x za rok

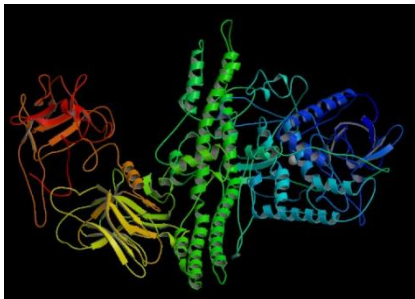

Kdy lze indikovat botulotoxin ?

- Abnormální svalová aktivita, která
    - omezuje funkci (dynamiku/posturu) / překáží
    - je dynamická (fixní kontrakturu operuje chirurg)
    - je přístupná vyšetření a aplikaci
    - je přibližně lokalizovaná
    - nejsou kontraindikace
- Spolupráce s pacientem (rodinou)
- Pokud je indikováno - spolupráce s fyzioterapií a ergoterapií

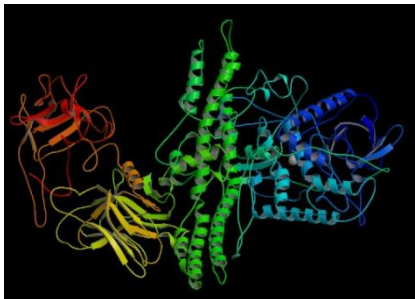

Cíle terapie botulotoxinem

- Zlepšení funkce
- Zlepšení či normalizace postury (vzhled, sebevědomí, deprese, hygiena)
- Prevence kontraktur a sekundárního postižení
- Deliberace svalové síly / redukce dystonie
- Ulehčení procesu fyzioterapie, ergoterapie
- Bolest
- Hygiena
- …… a řada dalších cílů

- Obecně zlepšení stavu, zlepšení kvality života

Kde lze použít v neurologii botulotoxin ?

- Spasticita (po mozkovém infarktu, hemoragii, traumatu…)
- Dystonie
  - cervikální dystonie, blefarospasmus, grafospasmus …
- Hemispasmus nervus facialis po periferní paréze
- Dětská mozková obrna
- Hereditární spastická paraparéza
- Migréna
- Tiky a myoklonus
- Tremor (esenciální tremor hlavy)
- Další diagnózy …
- Omezením jsou indikační kritéria u pojišťoven

Dystonie a „dystonie“

- Cervikální dystonie
- Blefarospasmus
- Dětská mozková obrna
- „Spastická dystonie“
- ……mnoho dalších

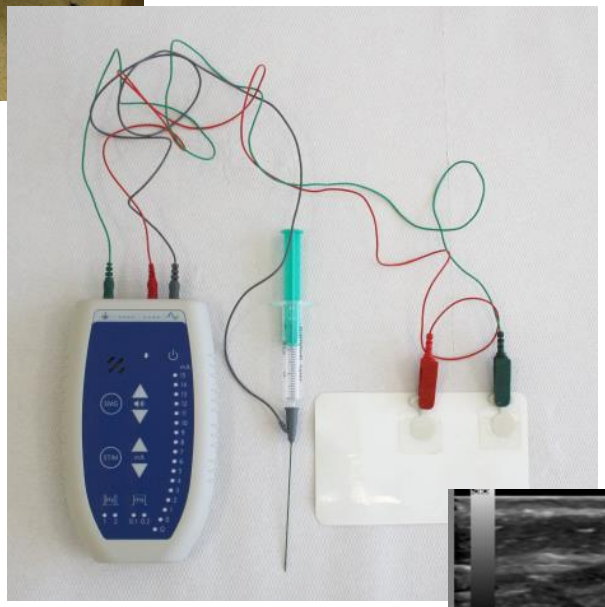

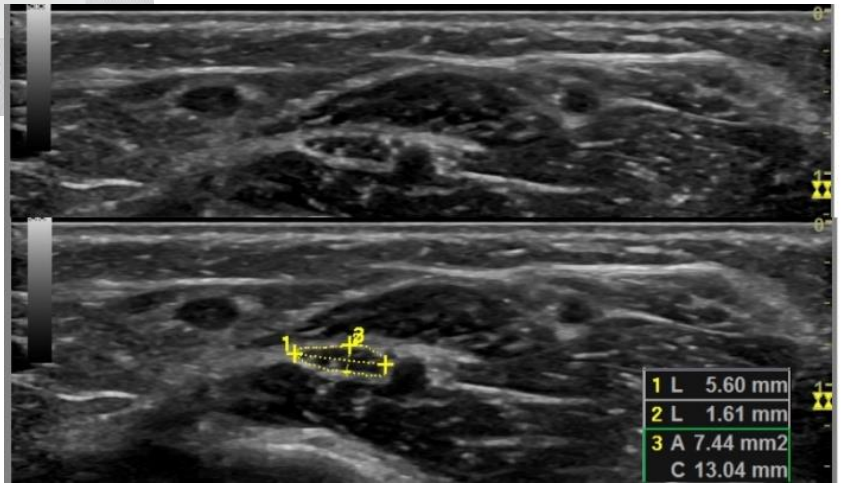
1 L 5.60 mm
2 L 1.61 mm
3 A 7.44 mm2
C 13.04 mm

S EMG / sonografií nebo bez ?

- **Bez**
  - Velmi rychlá aplikace / pacient snáší velmi dobře
  - Vhodná u povrchových a dobře hmatných svalů
  - U hluboko uložených svalů nutná značná zkušenost lékaře
- **S EMG / SONO**
  - Zabere daleko více času / někteří snáší hůře
  - Velmi přesná aplikace
  - V sonografii vidím konkrétní porce svalů, nervy, cévy
  - V EMG nastimuluji nejvhodnější oblast svalu pro aplikaci

Elektromyografie
m. flexor digitorum superficialis

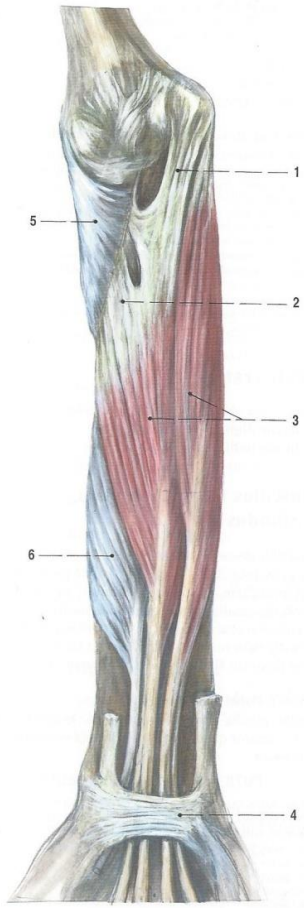

Začátek: caput commune ulnare (pod epikondylem humeru, lig. collaterale ulnare loketního kloubu a na ulně) a na radiu

Úpon: střední článek prstů (2-5)

Funkce: flexe proximálních interfalangeálních kloubů

Vedlejší funkce: pomocná flexe lokte

zdroj obrázků - Čihák Radomír, Anatomie 1, 2. vydání, Praha, Grada Publishing a.s., dotisk 2003

m. flexor digitorum superficialis

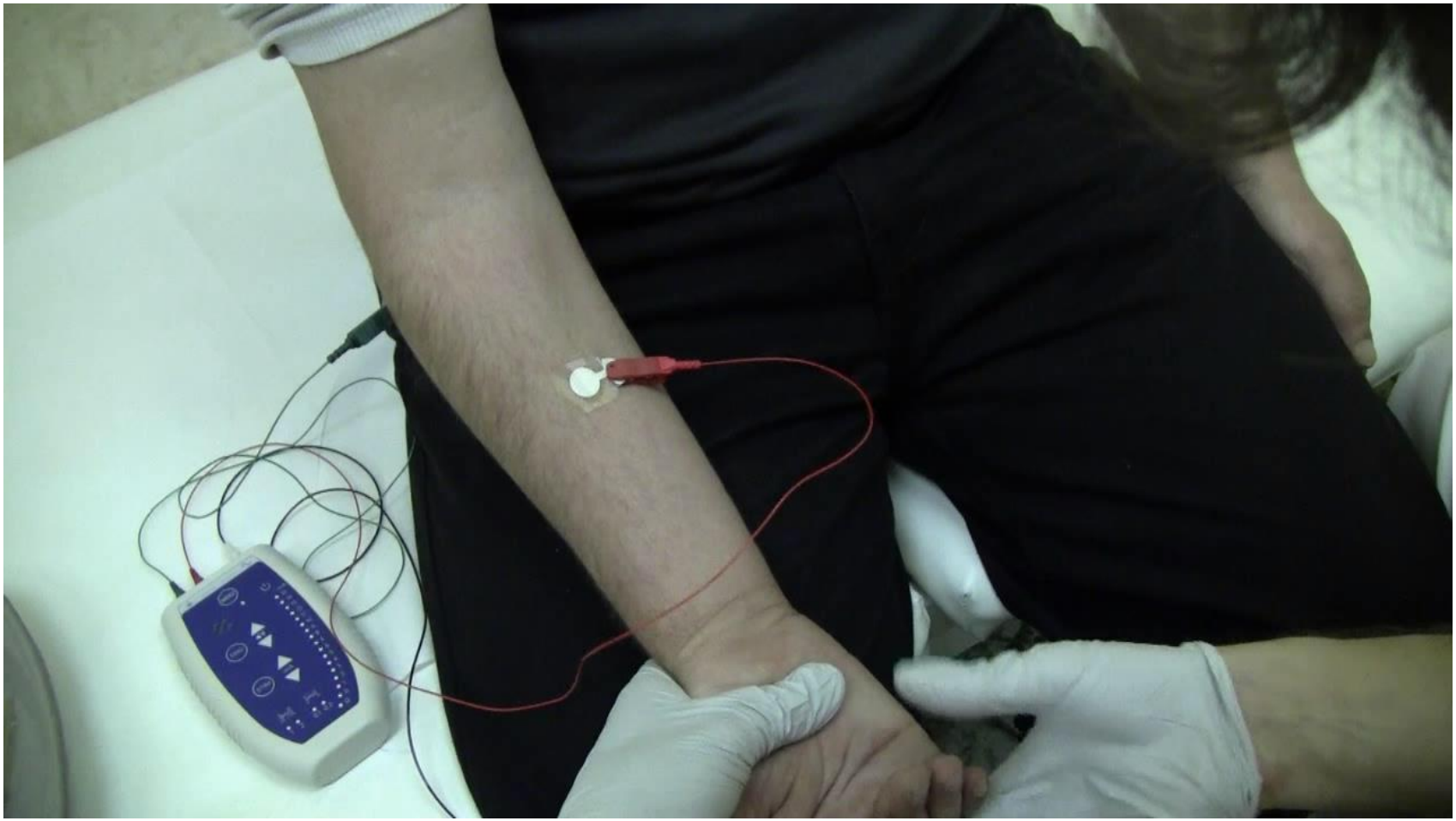

Sonografie

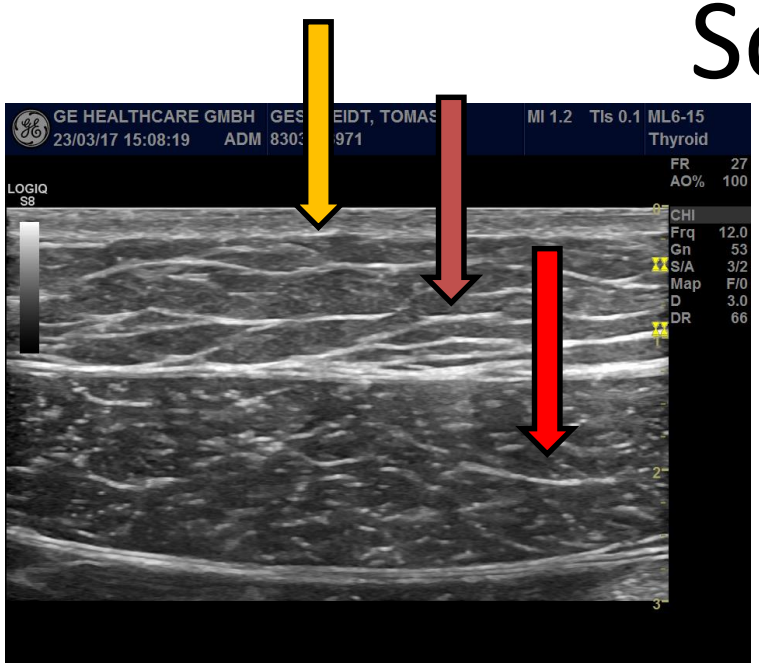
GE HEALTHCARE GMBH
23/03/17 15:08:19
ADM
MI 1.2 TIs 0.1 ML6-15
Thyroid
LOGIQ S8
FR 27
AO% 100
CHI
Frq 12.0
Gn 53
S/A 3/2
Map F/0
D 3.0
DR 66

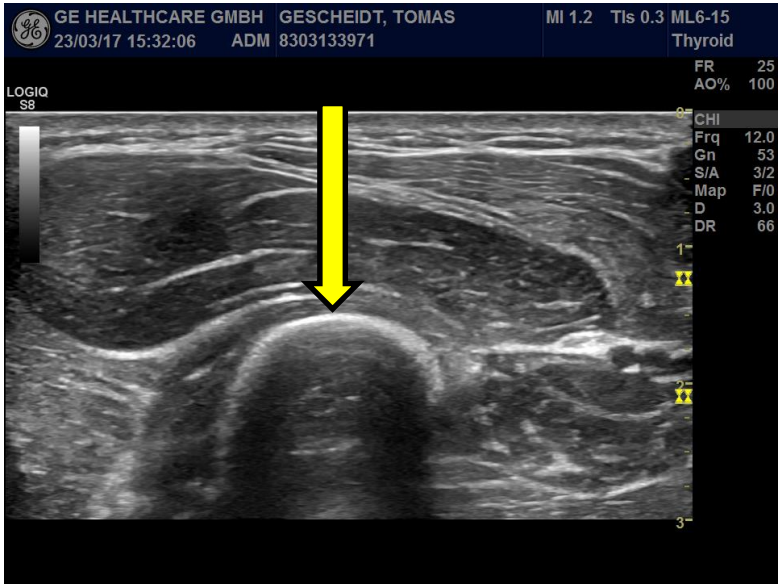
GE HEALTHCARE GMBH
GESCHEIDT, TOMAS
23/03/17 15:32:06
ADM
8303133971
MI 1.2 TIs 0.3 ML6-15
Thyroid
LOGIQ S8
FR 25
AO% 100
CHI
Frq 12.0
Gn 53
S/A 3/2
Map F/0
D 3.0
DR 66

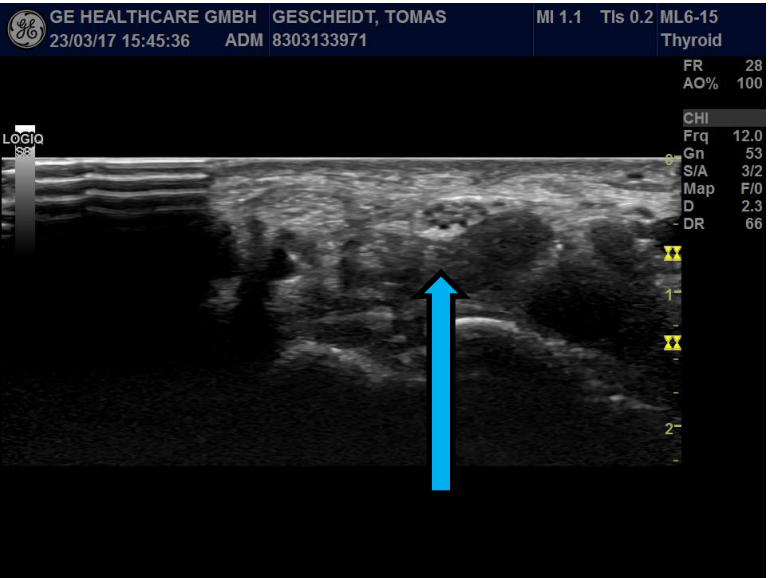
GE HEALTHCARE GMBH
GESCHEIDT, TOMAS
23/03/17 15:45:36
ADM
8303133971
MI 1.1 TIs 0.2 ML6-15
Thyroid
FR 28
AO% 100
CHI
Frq 12.0
Gn 53
S/A 3/2
Map F/0
D 2.3
DR 66

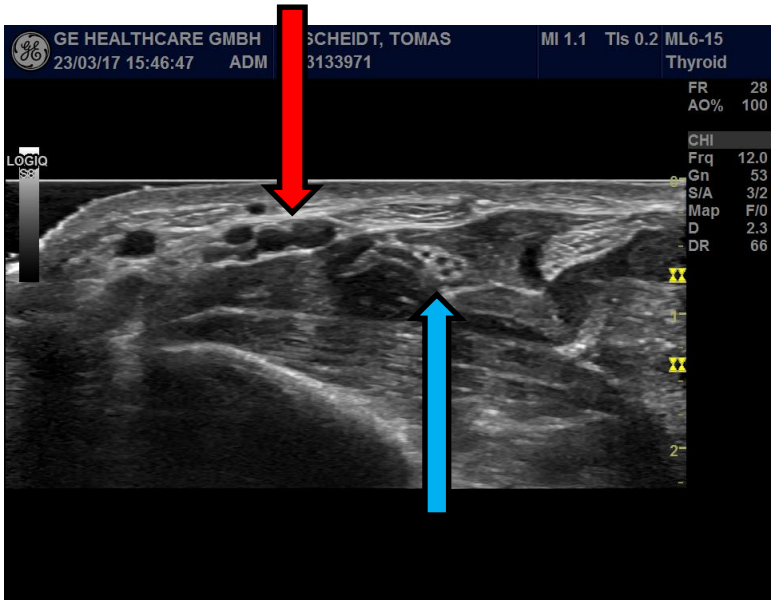
GE HEALTHCARE GMBH
23/03/17 15:46:47
ADM
MI 1.1 TIs 0.2 ML6-15
Thyroid
FR 28
AO% 100
CHI
Frq 12.0
Gn 53
S/A 3/2
Map F/0
D 2.3
DR 66

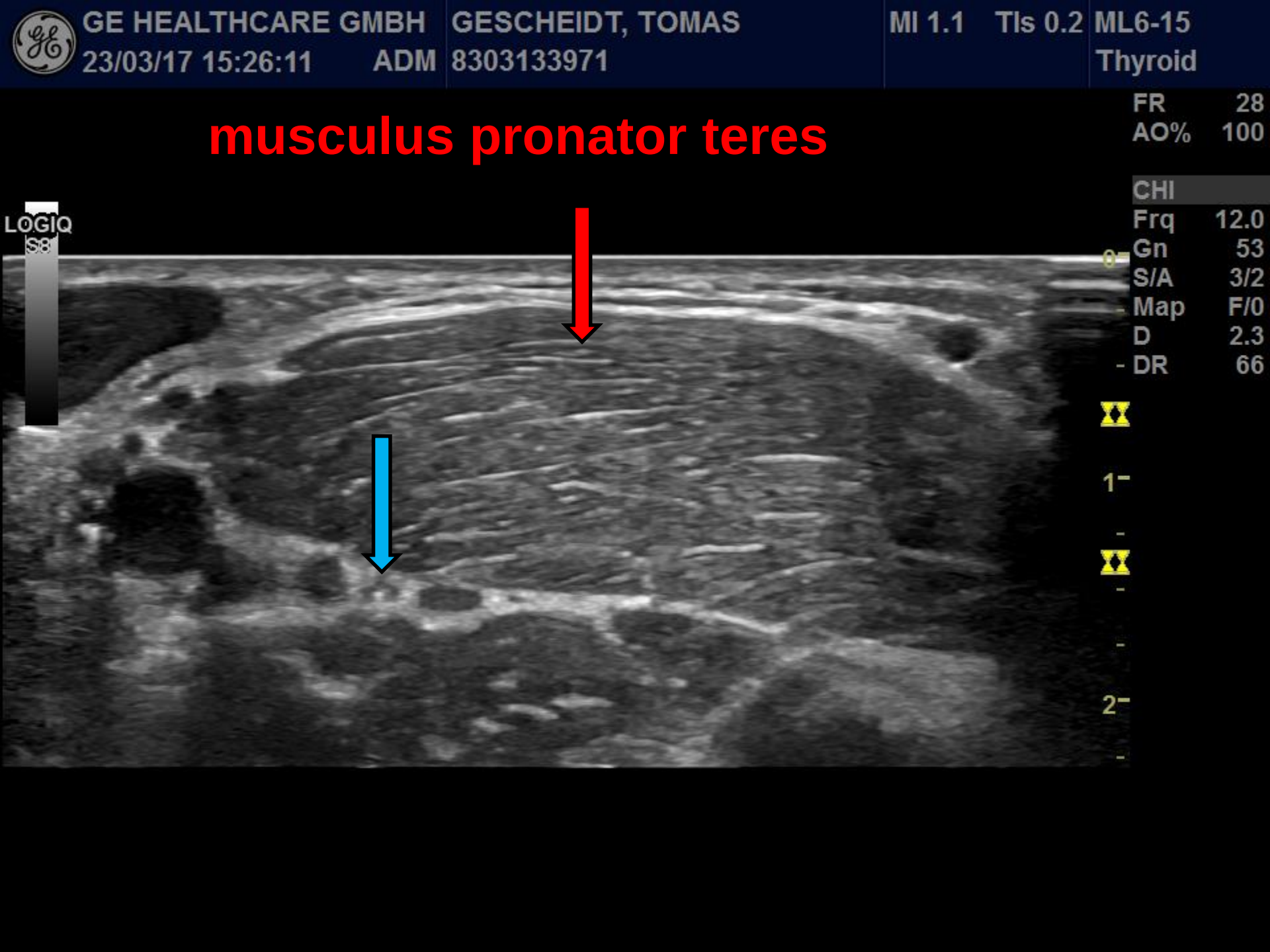
GE HEALTHCARE GMBH
23/03/17 15:26:11
ADM
GESCHEIDT, TOMAS
8303133971
MI 1.1
TIs 0.2
ML6-15
Thyroid
musculus pronator teres
FR 28
AO% 100
CHI
Frq 12.0
Gn 53
S/A 3/2
Map F/0
D 2.3
DR 66
LOGIQ
S8
0
1
2

Sonografie (lze přidat EMG)

Cervikální dystonie

Blefarospasmus

Dětská mozková obrna

Dětská mozková obrna

Spastická dystonie

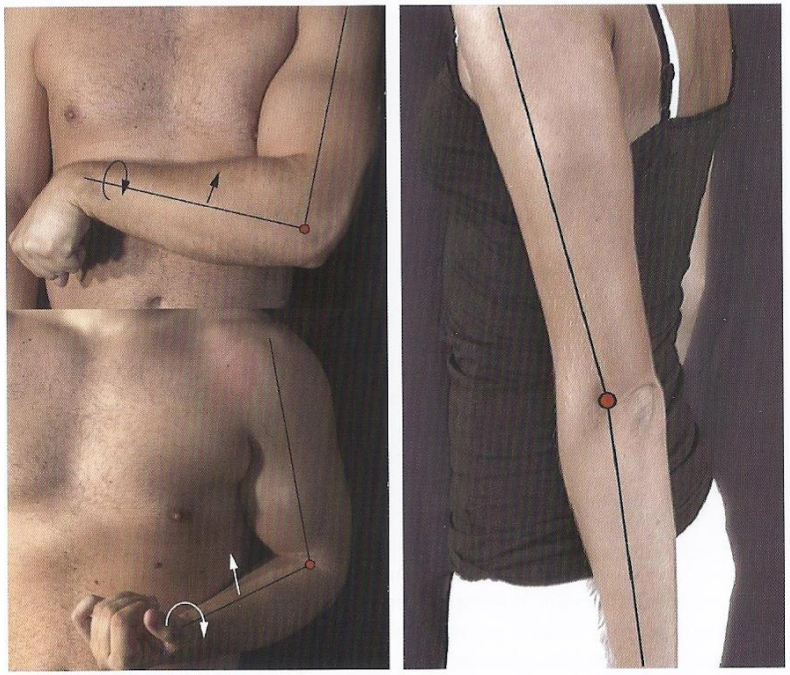

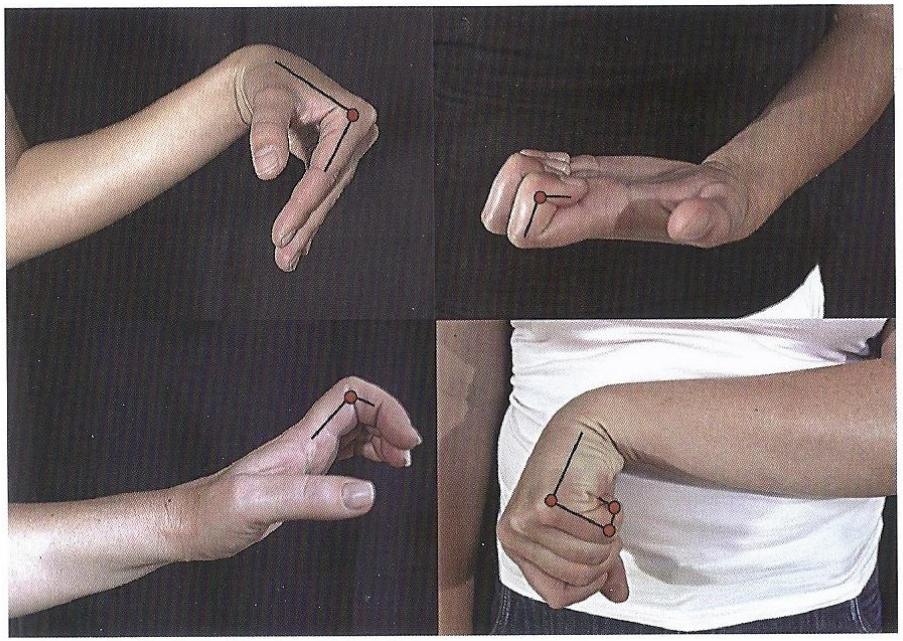

Zdroj obrázků: Jech R. Spastické syndromy končetin vhodné k léčbě botulotoxinem. In: Štětkářová I et al. Spasticita a její léčba. Praha 2012: Maxdorf s r.o. 87-93.

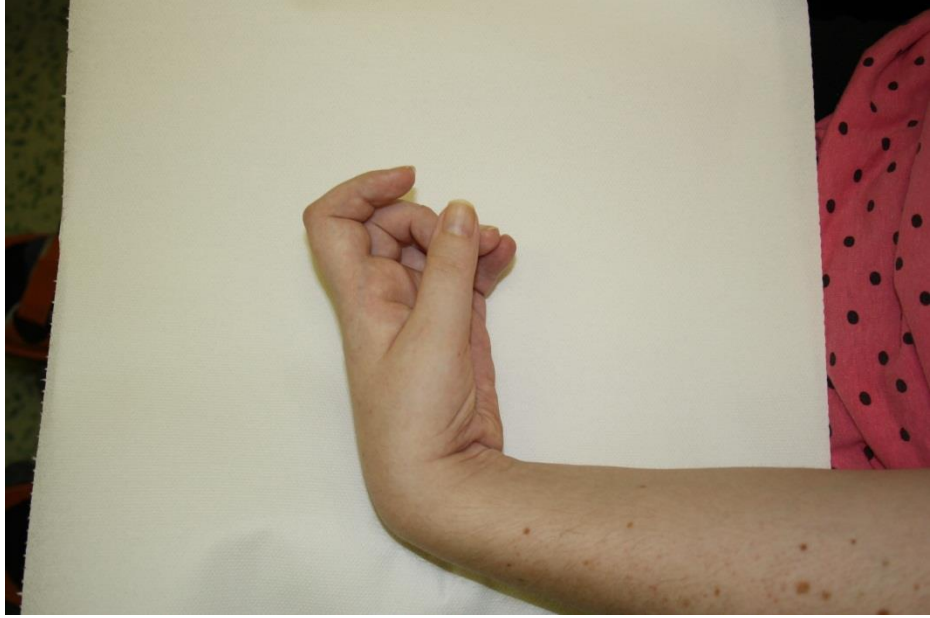

m. tibialis posterior

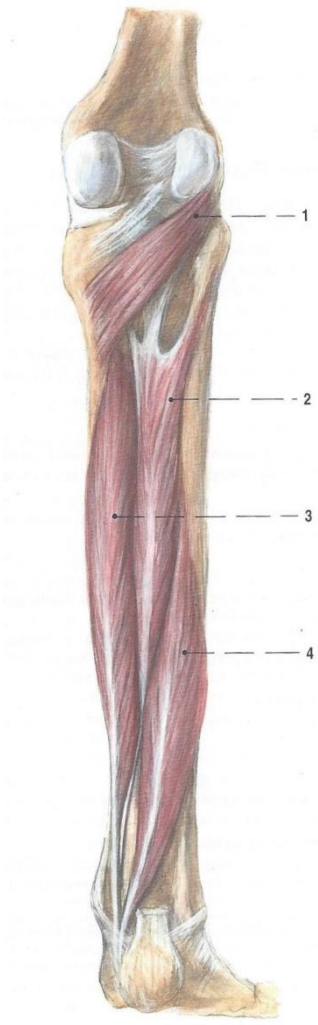

Začátek: membrana interossea cruris, tibie, fibula

Úpon: tuberositas ossis navicularis a spodní plocha klínových kostí

Funkce: plantární flexe nohy, supinace, mediální dukce (patologicky pes eqinovarus), podporuje klenbu nohy

zdroj obrázků - Čihák Radomír, Anatomie 1, 2. vydání, Praha, Grada Publishing a.s., dotisk 2003

m. tibialis posterior

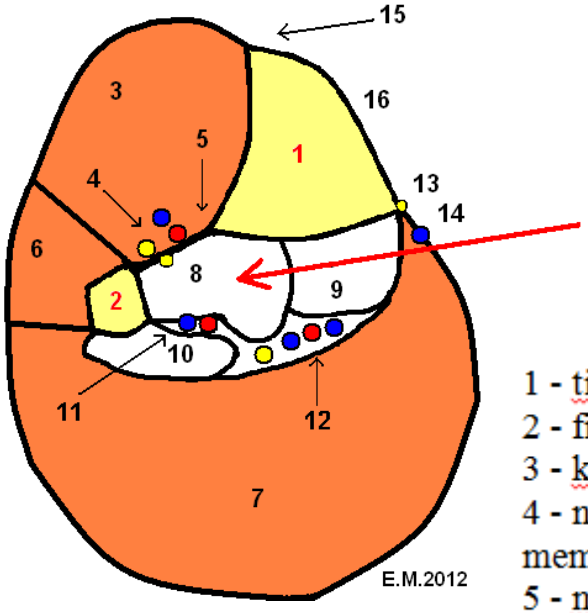

1 - tibie
2 - fibula
3 - kompartment pro přední svaly bérce
4 - n. fibularis profundus + a. et v. tibialis anterior, dorzálně od nich na druhé straně membrány další nerv - n. interosseus cruris
5 - membrana interossea cruris
6 - kompartment pro laterální svaly bérce
7 - m. triceps surae
8 - m. tibialis posterior
9 - m. flexor digitorum longus
10 - m. flexor hallucis longus
11 - a. et v. fibularis
12 - n. tibialis + a. tibialis posterior + vv. tibiales posteriores
13 - n. saphenus probíhající nad margo medialis
14 - v. saphena magna
15 - margo anterior
16 - facies medialis
červená šipka - směr vedení aplikační jehly

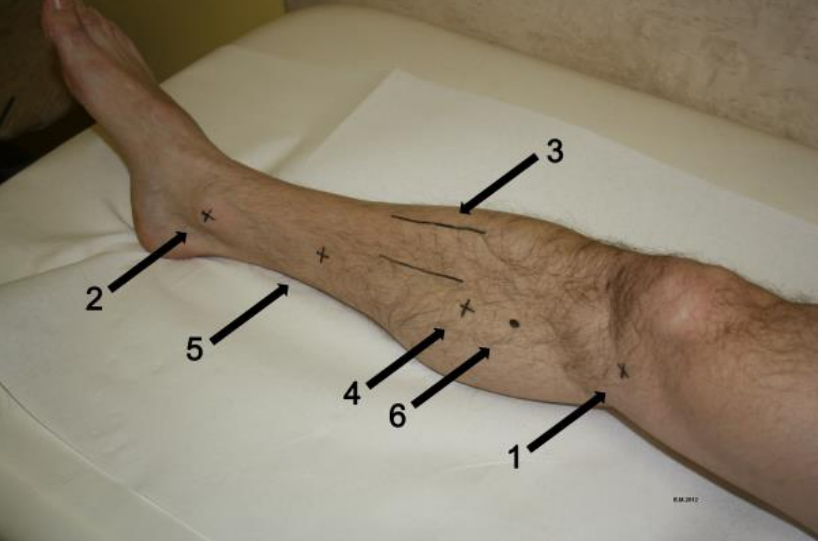
3
2
5
4
6
1
E.M.2012

E.M.2012

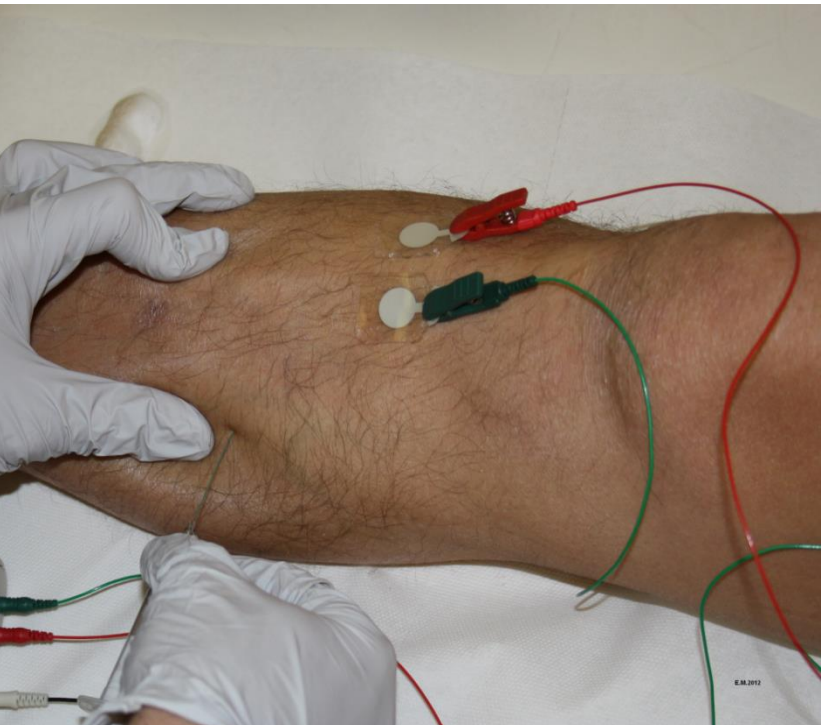
E.M.2012

m. tibialis posterior

Závěr

- Řadu pacientů je možno zlepšit
- Botulotoxin je velmi efektivní nástroj
- Fyzioterapie je nutná

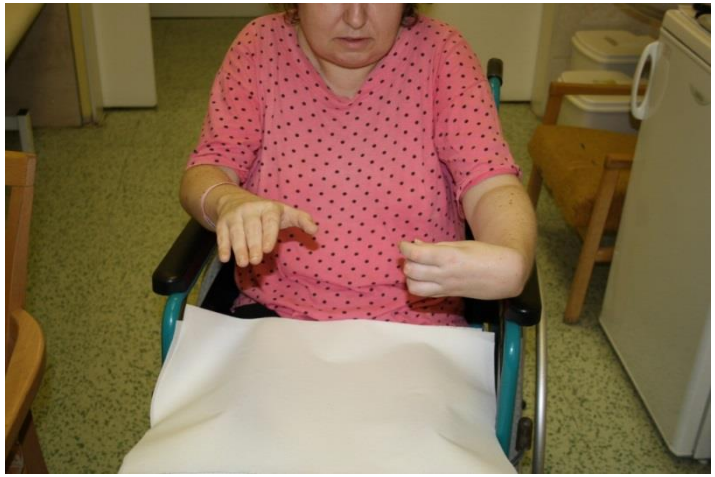

FAKULTNÍ NEMOCNICE U SV. ANNY V BRNĚ

UNIVERSITAS MASARYKIANA BRUNENSIS · FACULTAS MEDICA

Děkuji za pozornost